



VII CONGRESO NACIONAL DE TECNOLOGÍA APLICADA A CIENCIAS DE LA SALUD

16-18 junio 2016
Unidad de Seminarios, BUAP

"GENERACION DE NUEVAS TECNICAS DE DIAGNOSTICO Y TRATAMIENTO"



ENDOSCOPIA GASTROINTESTINAL TRANSOPERATORIA

Justo Janeiro Jaime M.^{a,b}, García Coral Miguel Angela^b, Chang Alonso Elthon^b, Prado Orozco Eduardo^a

^aHospital General de Puebla "Dr. Eduardo Vázquez Navarro", jaime_justo@hotmail.com

^bFacultad de Medicina, Benemérita Universidad Autónoma de Puebla,

RESUMEN

Las técnicas de cirugía mini-invasiva, especialmente laparoscópicas tienen limitaciones debido al acceso limitado que tienen, evalúan solamente la pared externa de las vísceras intra abdominales, usar la endoscopia gastrointestinal permite evaluar el interior de ellas y así poder realizar procedimientos complementarios.

INTRODUCCIÓN

En su inicio, la endoscopia gastrointestinal (EGI) era usada solamente con fines diagnósticos, el avance tecnológico llevó a convertirla en un procedimiento terapéutico, sólo o en combinación con la cirugía.

OBJETIVO.

Describir los diferentes ámbitos en los que es útil la endoscopia gastrointestinal durante la cirugía abierta o laparoscópica para obtener mejores resultados para el paciente.

MATERIAL Y MÉTODOS.

Se realizó una revisión retrospectiva de los casos clínicos en los que se utilizó la endoscopia transoperatoria, tanto en cirugía abierta como endoscópica.

RESULTADOS.

Se utilizó endoscopia gastrointestinal transoperatoria para las siguientes indicaciones: Hemorragia de tubo digestivo de origen oscuro, verificación de la amplitud de la miotomía en acalasia, localización de segmentos ciegos del tubo digestivo, CPRE transoperatoria durante colecistectomía laparoscopia o post gastrectomía con derivación gastroyeyunal después de cirugía bariátrica, reoperación de Nissen, evaluación de lesiones T. O., mantenimiento de cavidad gástrica durante drenaje de pseudoquiste pancreático, marcaje de lesiones del estómago o colon para resección laparoscópicas parciales.

En todos los casos se pudo documentar un beneficio para los pacientes y no se observó ninguna complicación o efecto adverso.

DISCUSIÓN Y CONCLUSIÓN.

El abordaje terapéutico mixto de lesiones gastrointestinales, incrementa las conocidas ventajas de la cirugía mini invasiva, ya que permite ampliar sus indicaciones y mejorar sus resultados.

INTRODUCCIÓN

La endoscopia se ha convertido en un excelente medio de diagnóstico e incluso de tratamiento para un gran número de patologías. La endoscopia gastrointestinal ha evolucionado de la misma manera, con un equipo convencional, su alcance es el tubo digestivo alto (esófago, estómago y duodeno) y el tubo digestivo bajo (Colon y recto), está muy limitado en el tubo digestivo medio, y aunque existen procedimientos como la endoscopia con doble tubo o equipos como la cápsula endoscópica, siguen siendo poco útiles, especialmente por su poco potencial terapéutico.



VII

CONGRESO NACIONAL DE TECNOLOGÍA APLICADA A CIENCIAS DE LA SALUD

16-18
junio 2016
Unidad de Seminarios, BUAP

"GENERACION DE NUEVAS TECNICAS DE DIAGNÓSTICO Y TRATAMIENTO"



Del mismo modo la laparoscopia ha evolucionado de manera importante, desde su introducción como método diagnóstico hasta su gran potencial terapéutico actual, lo que ha dado el paso a la cirugía mini invasiva, que incluso, se ha transportado a otras especialidades que la han aplicado en otras cavidades corporales, inclusive alguna virtuales. Una de las limitaciones de la laparoscopia es la falta de háptica, es decir, no se palpa con los instrumentos como se hace con la mano del cirujano y ello le hace perder valor en algunos procedimientos, especialmente aquellos en los que se deben localizar lesiones sólidas intraluminales.

En cirugía abierta, existen ocasiones en las que no se pueden localizar lesiones específicas porque observamos los órganos intra abdominales desde el exterior, especialmente del tubo digestivo.

La endoscopia gastrointestinal transoperatoria (EGITO) permite ampliar las indicaciones de la cirugía abierta y laparoscópica, permitiendo ayudar al cirujano a localizar desde la luz del tubo digestivo las lesiones que se quieren tratar.

Es por ello que nos trazamos el objetivo de conocer cuáles son las indicaciones que le hemos dados a la EGITO en un Hospital General de población abierta, para lo que se realizó un estudio observacional, retrospectivo, descriptivo y transversal.

MATERIAL Y MÉTODO

Se realizó una búsqueda en el archivo del Hospital General de Puebla "Dr. Eduardo Vázquez Navarro", localizando todos los procedimientos en los que se realizó una EGITO, ya sea en cirugía abierta o laparoscópica, los procedimientos se describirán y se discutirán los beneficios encontrados para los pacientes.

RESULTADOS

Como indicaciones se encontraron: Hemorragia de tubo digestivo de origen oscuro, determinación de una amplitud suficiente de la miotomía en la acalasia, localización de segmentos de tubo digestivo ciegos, Colangiopancreatografía Retrógrada Endoscópica (CPRE), reoperación de cirugía antirreflujo, evaluación de lesiones transoperatorias del tubo digestivo, mantenimiento de la cavidad gástrica, marcaje o señalamiento de lesiones intraluminales.

Hemorragia de Tubo Digestivo: Tradicionalmente se ha considerado que existen dos variedades: la hemorragia de tubo digestivo alto y la del bajo, pero ello excluye una parte muy importante del tubo digestivo como es el intestino delgado, es por ello que en la actualidad debemos hablar de hemorragia de tubo digestivo alto (HTDA) que corresponde al esófago, estómago y duodeno, que son los órganos a los que se tiene acceso con la endoscopia gastrointestinal alta; hemorragia de tubo digestivo intermedio (HTDI), que corresponde a todo el intestino delgado desde el ángulo de Treitz hasta la válvula ileocecal donde el acceso con endoscopia es muy limitado y se tienen sólo herramientas de diagnóstico; y la hemorragia de tubo digestivo bajo (HTDB) que corresponde al colon y recto, órganos a los que también se tiene acceso con la endoscopia gastrointestinal baja (Colonoscopia). Existen pacientes cuyos síntomas pueden parecer a la HTDA, el procedimiento diagnóstico y muchas veces terapéutico es la endoscopia gastrointestinal alta, sin embargo cuando es negativa, se piensa que se trata de una HTDB, entonces se realiza la colonoscopia, si esta es negativa entonces se trata de una HTDI y el mejor procedimiento para su diagnóstico y tratamiento es la laparotomía; durante ella puede ocurrir que la causa sea muy evidente, pero si no es así, entonces estamos obligados a realizar un EGITO, en nuestra experiencia hemos tenido 5 pacientes con HTDI, en tres el diagnóstico fue realizado de inmediata (2 tumores del estroma gastrointestinal y un divertículo de Meckel), en dos casos hubo la necesidad de realizar EGITO donde se encontraron segmentos de intestino afectados por telangiectasias y se realizaron resecciones segmentarias del intestino delgado (Figura 1).

Acalasia: Es el trastorno motor más común del esófago y consiste en la falta de relajación de las fibras musculares más distales del mismo su tratamiento consiste en el corte y separación de las

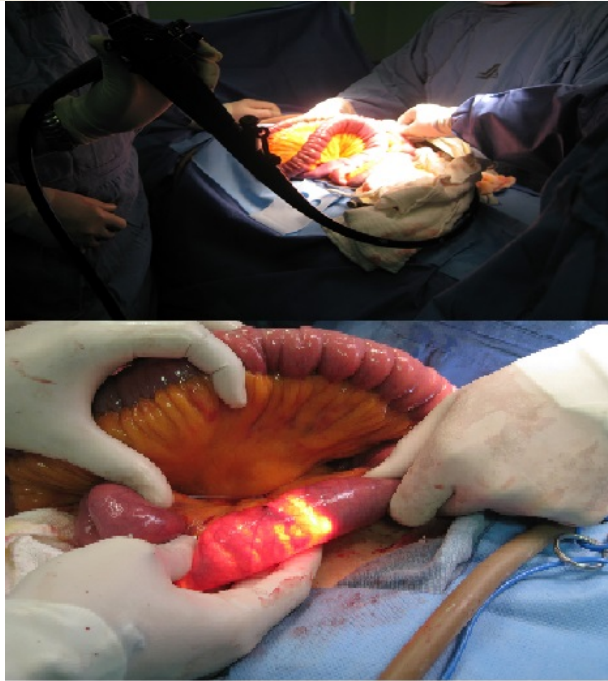

Figura 1: Endoscopia transoperatoria del intestino delgado.

fibras, sin embargo no hay un consenso acerca de la longitud de la miotomía, lo que además, constituye la más frecuente causa de falla del tratamiento al realizar una miotomía incompleta, hemos realizado la EGITO en 32 pacientes con acalasia y en 8 (25%9 de ellos se requirió de ampliar la miotomía (Figura 2).

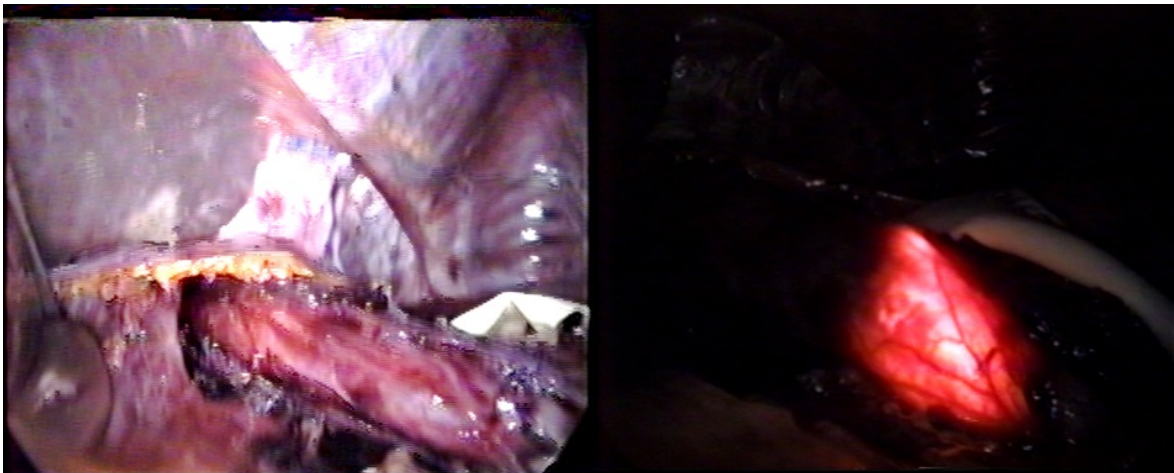


Figura 2: Endoscopia Gastrointestinal en Acalasia.

Segmentos intestinales ciegos: Existen procedimientos en los que se corta y sutura el extremo proximal de un segmento intestinal, o se obstruye por estenosis el extremo distal, cuando ello



ocurre, es frecuente que sea complejo localizarlos para, con cirugía restablecer la continuidad del tubo digestivo; cuando los extremos ciegos están al alcance de la endoscopia, ya sea alta o baja, ésta puede ser usada para localizarlos y así realizar un procedimiento mucho menos invasivo, con menos disección de tejidos y así tener un menor índice de complicaciones.

Colangio Pancreatografía Retrógrada Endoscópica: El protocolo de manejo de la litiasis del colédoco está siendo muy controvertido, la CPRE como procedimiento terapéutico tiene un beneficio bien demostrado, se puede realizar desde el preoperatorio, durante el transoperatorio o en el postoperatorio; cuando el diagnóstico es muy probable, lo recomendado es realizarlo en el preoperatorio, sin embargo se han visto beneficios, sobretodo en el plano económico al realizar el procedimiento en el transoperatorio, dejando el postoperatorio para los casos en los que la coledocolitiasis se deba a un cálculo residual. Existe una indicación muy clara del uso de la CPRE en el transoperatorio y es el caso de los pacientes sometidos a algunos tipos de cirugía bariátrica en los que se corta el estómago y el segmento distal ya no puede ser abordado por endoscopia y, por lo tanto, tampoco el duodeno, lo que impide que se puede realizar la CPRE, para ello y debido a que se tiene que realizar colecistectomía en esos pacientes, durante la cirugía se abre la porción distal del estómago y se introduce el endoscopio para realizar la esfinterotomía y la extracción del cálculo, con el posterior cierre de la apertura del estómago y la extirpación de la vesícula biliar (Figura 3).

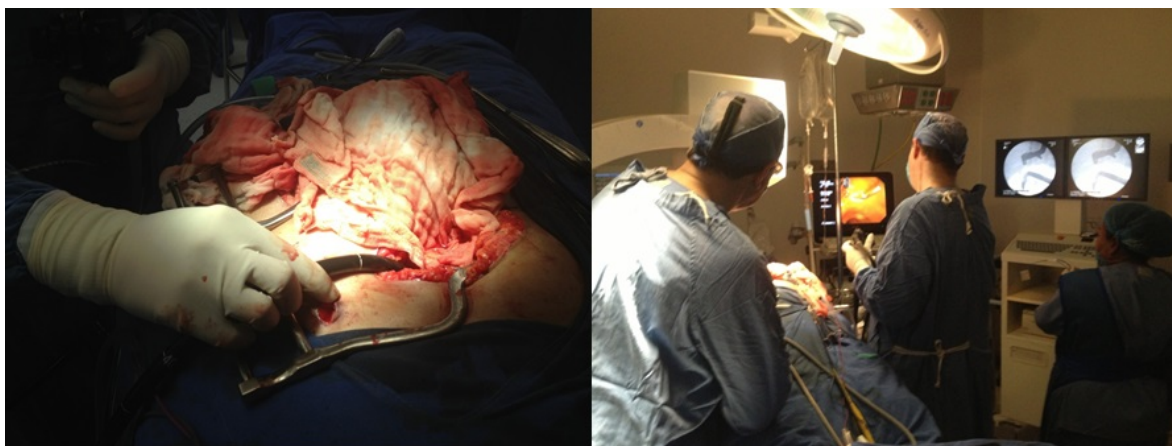

Figura 3: CPRE transoperatoria.

Reoperación en cirugía antirreflujo: La cirugía antirreflujo es un procedimiento que se realiza para el tratamiento de la enfermedad por reflujo gastroesofágico patológico, consiste en establecer una zona de alta presión en la unión gastroesofágica que impida dicho reflujo, ello generalmente se obtiene realizando una fundoplicatura gástrica, lo que se logra pasando el fondo gástrico por detrás del esófago y “abrazándolo” con el mismo esófago (operación de Nissen), sin embargo la tasa de fallas puede llegar al 30% y en esos pacientes la reoperación llega a ser necesaria, la EGITO durante el procedimiento permite evaluar la morfología del estómago después de la fundoplicatura y así evitando que quede una burbuja gástrica posterior que es la causa de falla en muchos pacientes.

Evaluación de lesiones transoperatorias: En algunas ocasiones es necesario realizar extirpación de tumores, malformaciones u objetos extraños y al realizarlo podemos dejar una lesión intraluminal inadvertida, la EGITO permite evaluar el área intervenida para constatar extirpación completa de lesiones o evitar que se quede una lesión inadvertida que pudiera complicar el postoperatorio.



Mantenimiento de cavidad gástrica: Un procedimiento muy eficaz para el tratamiento del pseudoquiste pancreático es la cisto-gastroanastomosis, que se puede realizar de manera abierta o por cirugía endoscópica, durante ésta última se introducen los trócares o puertos de la laparoscopia en la cavidad gástrica para establecer la comunicación entre quiste y estómago, mientras se realiza ello, la cavidad gástrica puede perder su distensión lo que llevaría a perder visión, para ello la EGITO ha servido para mantener la cavidad gástrica insuflando aire, puede ayudar a realizar succión del líquido contenido en el quiste al momento de abrirlo y retirar la pieza quirúrgica como biopsia del procedimiento.

Marcaje o señalamiento de tumores intraluminales: De la misma manera que en la localización de segmentos intestinales ciegos, los tumores que se encuentran al alcance de los endoscopios altos y bajos pueden ser marcados con tinta para ser extirpados desde la cavidad peritoneal observando el "tatuado" desde la superficie peritoneal, incluso el abordaje simultáneo tiene la ventaja de señalar el sitio exacto de la lesión (Figura 4) para realizar la resección del tumor e incluso poder revisar el área después de la resección para comprobar que haya sido completa.

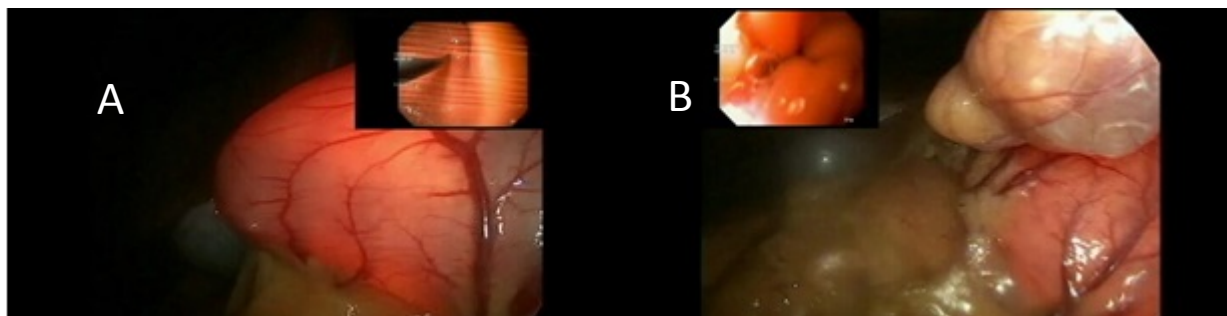


Figura 4: A) Señalamiento de tumor gástrico, B) revisión después de la resección del tumor.

DISCUSIÓN

Las ventajas de la cirugía mini invasiva son bien conocidas: menor dolor post operatorio, lo que lleva a una más rápida recuperación y, desde luego, una menor incapacidad, sin dejar de lado el consecuente efecto estético. Después de considerar a la colecistectomía laparoscópica como el estándar de oro en el tratamiento de la litiasis biliar sintomática, muchas otras indicaciones le siguieron, sin embargo hay limitaciones, una muy importante son los pocos grados de libertad que se tiene y la pérdida de la sensibilidad táctil. Combinar el uso de la endoscopia intraluminal con la laparoscopia permite realizar procedimientos que de otra manera no podrían realizarse o realizarlos de manera incompleta.

En la HTDI ofrece grandes ventajas, aún durante la cirugía abierta convencional, ya que puede localizar el sitio de hemorragia con gran efectividad o localizar segmentos con lesiones que podrían sangrar en diferentes y alejados segmentos intestinales; esto ha sido establecido desde 1976 por Greenberg.

Durante la esófago-miotomía permite determinar la longitud de ella y así estar seguros de haber resuelto el problema en el quirófano, 25% de nuestros procedimientos requirieron aumentar la longitud y vale la pena mencionar que ningún paciente presentó disfagia o estenosis post operatoria, incluso habiéndose realizado una fundoplicatura concomitante en todos ellos.

Localizar segmentos ciegos se realiza generalmente, después de algún procedimiento quirúrgico o después de algún tipo de complicación y lo que se trata de obtener es la continuidad del tubo digestivo; después de cirugía, existen adherencias en el interior del abdomen que dificultan la cirugía, la disección y corte extenso de ellas conlleva la posibilidad de complicaciones como



VII

CONGRESO NACIONAL DE TECNOLOGÍA APLICADA A CIENCIAS DE LA SALUD

16-18
junio 2016

Unidad de Seminarios, BUAP

"GENERACION DE NUEVAS TECNICAS DE DIAGNOSTICO Y TRATAMIENTO"



perforaciones, un objetivo sería localizar el segmento a anastomosar y sólo disecar esa área y así evitar las lesiones incidentales.

Uno de las técnicas más usadas en cirugía bariátrica consiste en realizar procedimientos restrictivos así como malabsortivos, ello se logra dejando un pequeño remanente de estómago que se corta, interrumpiendo el paso al duodeno, después de la cirugía, la baja de peso importante y rápida hace que se incremente la síntesis y secreción de colesterol, y tal como lo estableció Shiffman en 1992, ello cambia su concentración porcentual en la bilis, lo que provoca se precipite en la vesícula biliar formando cálculos, una complicación de ellos es su movilización al colédoco, el tratamiento de la coledocolitiasis es la CPRE y para realizarla se requiere del paso al duodeno. Ya que también se requiere realizar colecistectomía, abierta o laparoscópica, se puede realizar la CPRE durante el transoperatorio de la colecistectomía.

Hasta 30% de los pacientes a quienes se les realiza una cirugía antirreflujo pueden tener fallas, lo que se traduce en persistencia de los síntomas, está comprobado que la efectividad de la cirugía antirreflujo está relacionada con su apariencia morfológica y un sitio en el que nunca la evaluamos es la vista intraluminal, probablemente el uso rutinario de la EGITO durante la primera cirugía sería un exceso, sin embargo en la reoperación es una herramienta invaluable para verificar la corrección definitiva de la enfermedad por reflujo.

Un abordaje actual del tratamiento del pseudoquiste pancreático consiste en el drenaje interno mediante laparoscopia, el apoyo de la EGITO durante el procedimiento permite corroborar el correcto drenaje del pseudoquiste y en el eventual caso de que se tape la comunicación, también se puede abordar y corregir por endoscopia.

Existen tumores del estómago o del colon que son difíciles de abordar para su resección por endoscopia, ya que podrían llevar a una complicación que podría ser grave, como lo son las lesiones submucosas que no se puede, o deben, biopsiar, las lesiones de base ancha y aplanadas especialmente, realizar una escisión guiada aprovecha las ventajas de la laparoscopia y la endoscopia post resección nos asegura una escisión completa con bordes libres del tumor, lo que hemos confirmado por estudios de histopatología.

Podemos concluir que la Endoscopia Gastro Intestinal Trans Operatoria es una herramienta muy útil sobre todo cuando se aprovechan las ventajas de la cirugía mini invasiva en una gran variedad de patologías y eventos quirúrgicos.

BIBLIOGRAFÍA

1. Franklin ME, Jr., Leyva-Alvizo A, Abrego-Medina D et al. Laparoscopically monitored colonoscopic polypectomy: an established form of endoluminal therapy for colorectal polyps. *Surg Endosc* 2007;21(9):1650-1653.
2. Greenberg GR, Phillips MJ, Tovee EB, Jeejeebhoy KN. Fiberoptic endoscopy during laparotomy in the diagnosis of small intestinal bleeding. *Gastroenterology* 1976;71(1):133-135.
3. Justo-Janeiro JM, Vincent GT, Vazquez de LF, de la Rosa PR, Orozco EP, Vazquez de Lara LG. One, two, or three ports in laparoscopic cholecystectomy? *Int Surg* 2014;99(6):739-744.
4. Lo SH, Law WL. Laparoscopic colorectal resection for polyps not suitable for colonoscopic removal. *Surg Endosc* 2005;19(9):1252-1255.
5. Romagnuolo J, Brock AS, Ranney N. Is Endoscopic Therapy Effective for Angioectasia in Obscure Gastrointestinal Bleeding?: A Systematic Review of the Literature. *J Clin Gastroenterol* 2015;49(10):823-830.



CONACYT CCADET CIO PUEBLA INNS

VII CONGRESO NACIONAL DE TECNOLOGÍA APLICADA A CIENCIAS DE LA SALUD

"GENERACION DE NUEVAS TECNICAS DE DIAGNÓSTICO Y TRATAMIENTO"

16-18 junio 2016
Unidad de Seminarios, BUAP

UASLP ACADÉMICA REGIÓN ALTIPLANO UANL JOSLYN Surge Suppression

6. Shiffman ML, Sugerman HJ, Kellum JM, Moore EW. Changes in gallbladder bile composition following gallstone formation and weight reduction. *Gastroenterology* 1992;103(1):214-221.
7. Tae CH, Shim KN. Should capsule endoscopy be the first test for every obscure gastrointestinal bleeding? *Clin Endosc* 2014;47(5):409-414.