FETOMETRÍA SEMIAUTOMÁTICA EN IMÁGENES DE ULTRASONIDO

Alma Delia Javier Ambrosio* , Raquel Valdés Cristerna*, Mario Estanislao Guzmán Huerta[+], Lisbeth Lucía Camargo Marín[+] y Scarlet Prieto Rodríguez[+]

*Lab. de Investigación en Neuroimagenología, Universidad Autónoma Metropolitana - Iztapalapa

[+] Depto. de Medicina Traslacional, Instituto Nacional de Perinatología

Introducción

En un proyecto de colaboración interinstitucional INPer-UNAM-UAM se propuso el desarrollo de un sistema automatizado para la evaluación de la salud fetal que disminuya la dependencia de operadores especializados en evaluación fetal. En el marco de dicha colaboración, se planteó obtener la medición automática del diámetro biparietal (DBP) y los perímetros: craneal (PC) y abdominal (PA) en estudios de ultrasonido.

Metodología

Se procesaron 15 estudios de imágenes 2D de ultrasonido modo B (Voluson™ E8, General Electric , INPer): cinco estudios en trimestre II de embarazo y diez estudios en trimestre III de embarazo. Imágenes en formato DICOM, con resolución espacial variable.

DBP: Aprovechando el gran contraste y claridad con el que se distingue el cráneo en las imágenes de US, se realiza una segmentación simple seguida de un filtrado morfológico. Se hace el ajuste de mínimos cuadrados a una elipse. El DBP se asocia a la longitud del eje menor de la elipse.

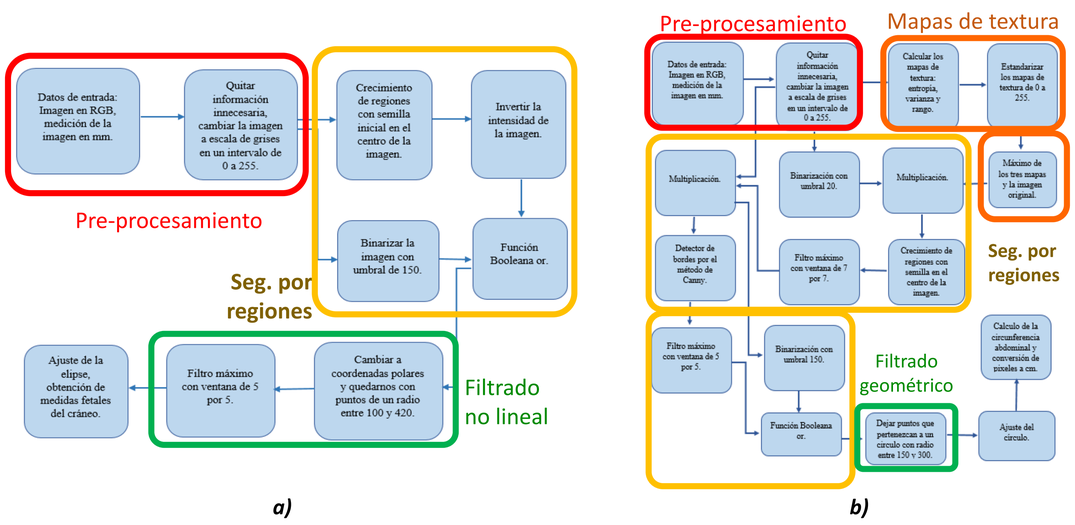

Figura 1. Diagrama a bloques del método propuesto para cálculo semiautomático de a) DBP y PE b) PA

PA: En estas imágenes se aprovecha el alto contraste de las costillas del feto y la información de textura al interior del abdomen. Se calculan los mapas de textura de entropía, varianza y rango. Se obtiene el mapa de norma infinita de los mapas de textura y la imagen original. Este resultado se combina con un detector de bordes de Canny. Se ajusta una circunferencia.

El **PC** se aproxima a partir del perímetro de la elipse ajustada. La figura 1a muestra el diagrama a bloques de la metodología seguida y la figura 2 muestra un ejemplo de todo el procesamiento para las imágenes del cráneo.

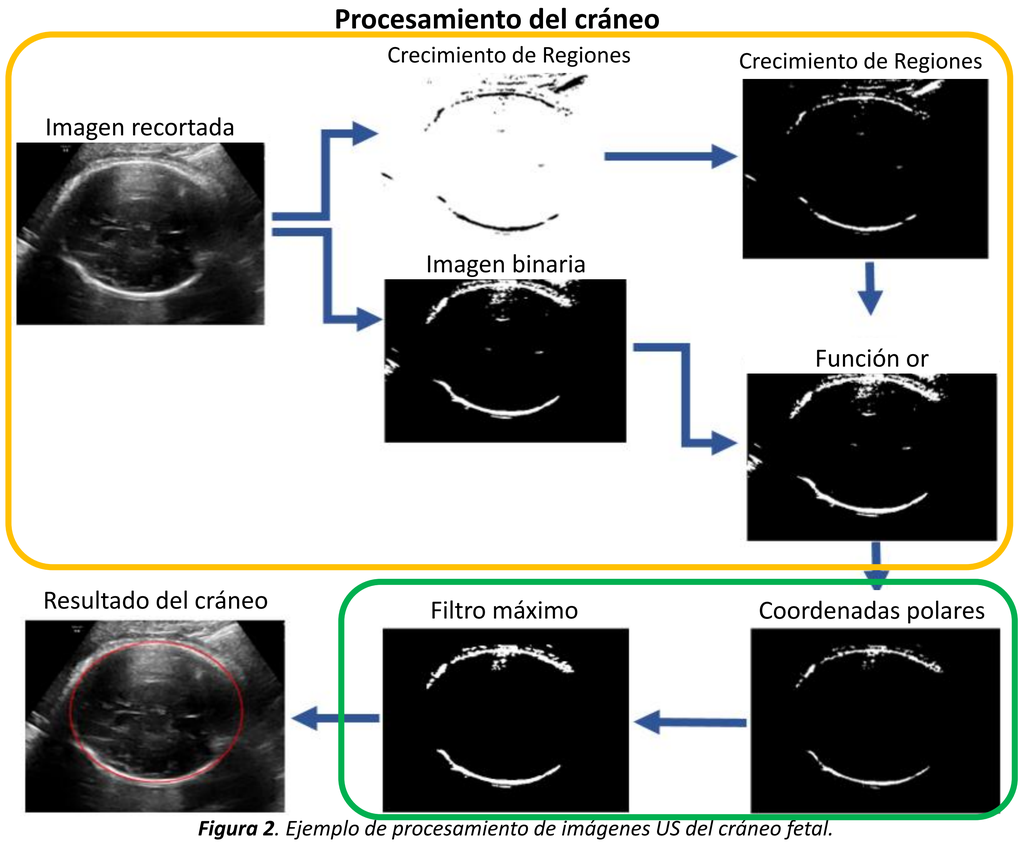

Figura 2. Ejemplo de procesamiento de imágenes US del cráneo fetal.

El **PA** se asocia a longitud de la circunferencia ajustada. La figura 1b muestra el diagrama a bloques del procedimiento y en la figura 3 se muestra un ejemplo del procesamiento de la imagen del abdomen fetal.

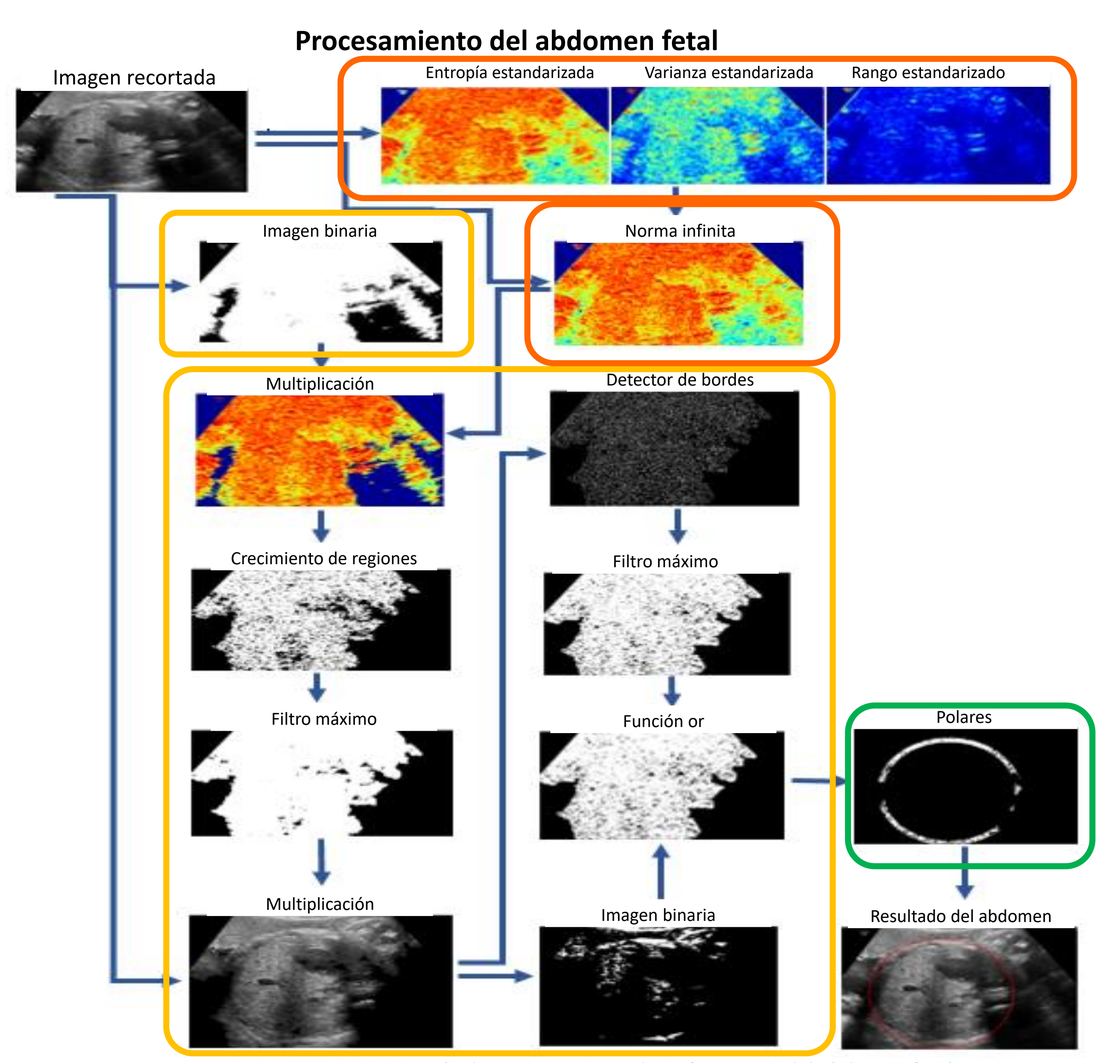

Figura 3. Ejemplo de procesamiento de imágenes US del abdomen fetal.

Resultados

De acuerdo con una prueba de Wilcoxon entre DBP, PC y PA calculadas y las medidas por el experto (p=0.01), no hubo diferencias estadísticamente significativas. El coeficiente de correlación entre ambas mediciones para el DBP fue 0.98, para el PC fue 0.86 y para el PA fue 0.97. En la figura 4 se muestran los gráficos Bland-Altman para DBP y PA, así como las líneas de regresión entre las mediciones del experto y el método propuesto. Las medidas se muestran en cm.

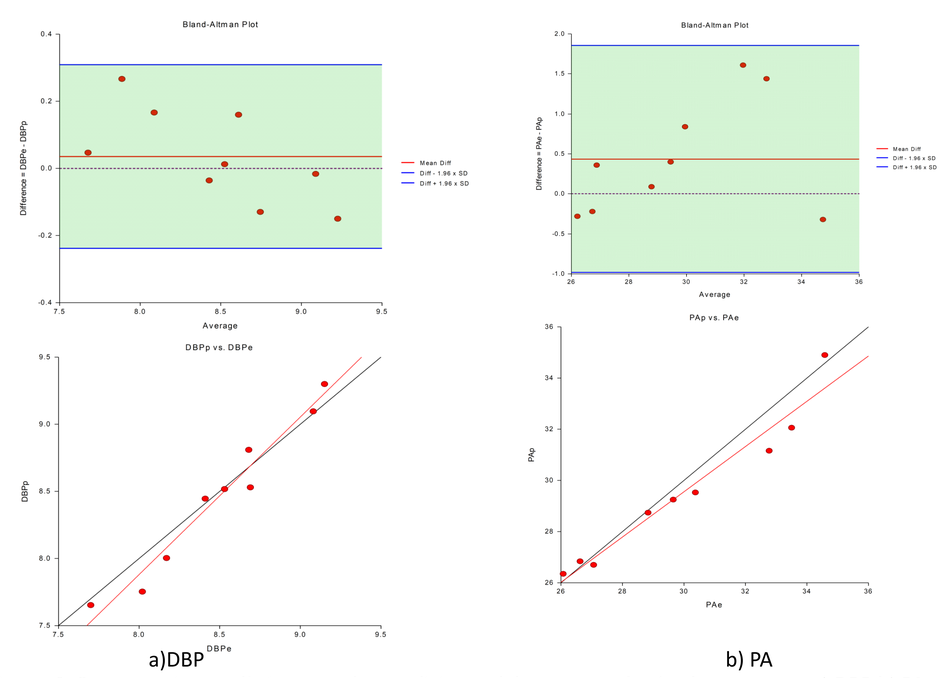

Figura 4. Congruencia estadística entre las mediciones del experto y el método propuesto a) DBP b) PA

Conclusiones

Se obtuvieron resultados prometedores para implementar un módulo de fetometría en el sistema automático para la evaluación de la salud fetal con intervención mínima del operador, para la mediciones de DBP y PA. Es necesario realizar una validación amplia con mayor variación de edad gestacional y un mayor número de casos por trimestre de gestación. Es necesario mejorar el cálculo de PC y proponer un modelo de ajuste para el abdomen más generalizable.

Este trabajo ha sido financiado por el proyecto SECITI 110/2015